

# Оториноларингология - кейс 2

Materials for the selected specialty

Тип: Кейсы | Образование: Высшее образование | Специализация: Оториноларингология | Записей: 1 | Кейс: 2 | Вопросов: 12

## Оториноларингология - кейс 2

Образование: Высшее образование | Специализация: Оториноларингология

### 1. УСЛОВИЕ СИТУАЦИОННОЙ ЗАДАЧИ

#### 1.1. Ситуация

Больная К, 38 лет на приеме у врача-оториноларинголога в поликлинике по месту жительства.

#### 1.2. Жалобы

на

- \* затруднение носового дыхания,
- \* выделения слизисто - гнойного характера из обеих половин полости носа,
- \* головную боль,
- \* повышение температуры тела до 38,5°C,
- \* снижение обоняния,
- \* боль в области верхней челюсти с 2-х сторон.

#### 1.3. Анамнез заболевания

Болеет 5 дней. Заболевание связывает с переохлаждением. Находится на лечении у терапевта. Терапевтом рекомендовано обильное питье, сосудосуживающие капли в нос, туалет носа раствором морской соли, найз по 1 т 2 раза в день, назначено УВЧ на область носа.

#### 1.4. Анамнез жизни

- \* Хронических заболеваний нет.
- \* Не курит, алкоголем не злоупотребляет.
- \* Профессиональных вредностей не имеет.
- \* Аллергических реакций не отмечала.

#### 1.5. Объективный статус

Объективно: общее состояние удовлетворительное, температура тела 38,0°C. При наружном осмотре кожа наружного носа и лица физиологической окраски, отеков нет. При пальпации стенок околоносовых пазух отмечается умеренная болезненность в проекции верхнечелюстной пазухи слева. При передней риноскопии: слизистая оболочка полости носа гиперемирована, резко отечна, носовые ходы сужены, в среднем и общем носовых ходах слизисто - гнойное отделяемое. Остальные ЛОР органы без особенностей.

### 1. План обследования

#### 1. Вопрос

К необходимым для постановки диагноза инструментальным методам обследования относят

1. рентгенографию носоглотки в боковой проекции
2. заднюю риноскопию

### 3. рентгенографию околоносовых пазух в носо-подбородочной проекции

#### 4. КТ околоносовых пазух

5. переднюю риноскопию

6. МРТ головы и шеи

**Правильные ответы: рентгенографию околоносовых пазух в носо-подбородочной проекции; КТ околоносовых пазух**

В типичной ситуации выявление утолщенной слизистой оболочки ОНП, горизонтального уровня жидкости или тотального снижения пневматизации пазухи считают признаком синусита. Однако в некоторых случаях интерпретация рентгенограмм может представлять определенные сложности, например, при наложении окружающих костных структур или гипоплазии пазухи.

Острый синусит. Клинические рекомендации Министерства здравоохранения Российской Федерации, 2016

(1)

Национальная медицинская ассоциация оториноларингологов «Острый синусит», 2016 г., раздел 2, пункт 2.4.

КТ не только позволяет установить характер и распространенность патологических изменений, но и выявляет причины и индивидуальные особенности анатомического строения полости носа и ОНП, приводящие к развитию и рецидивированию синусита. КТ позволяет визуализировать структуры, которые не видны при обычной рентгенографии: также как рентгенография он не позволяет отличить вирусное воспаление от бактериального, а изменения в ОНП на КТ отмечаются у 87% больных с респираторными вирусными инфекциями.

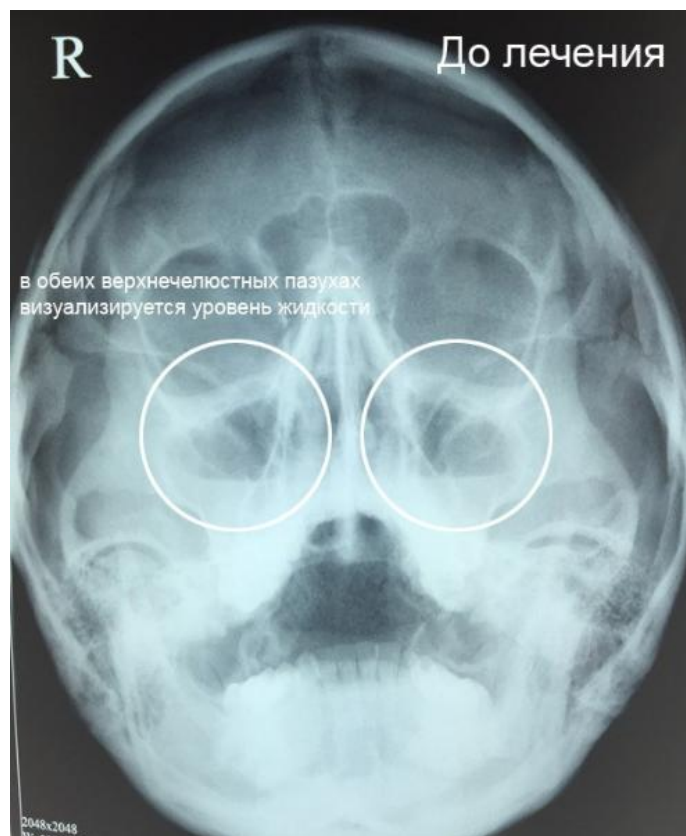
Острый синусит. Клинические рекомендации Министерства здравоохранения Российской Федерации, 2016

(1)

Национальная медицинская ассоциация оториноларингологов «Острый синусит», 2016 г., раздел 2, пункт 2.4.

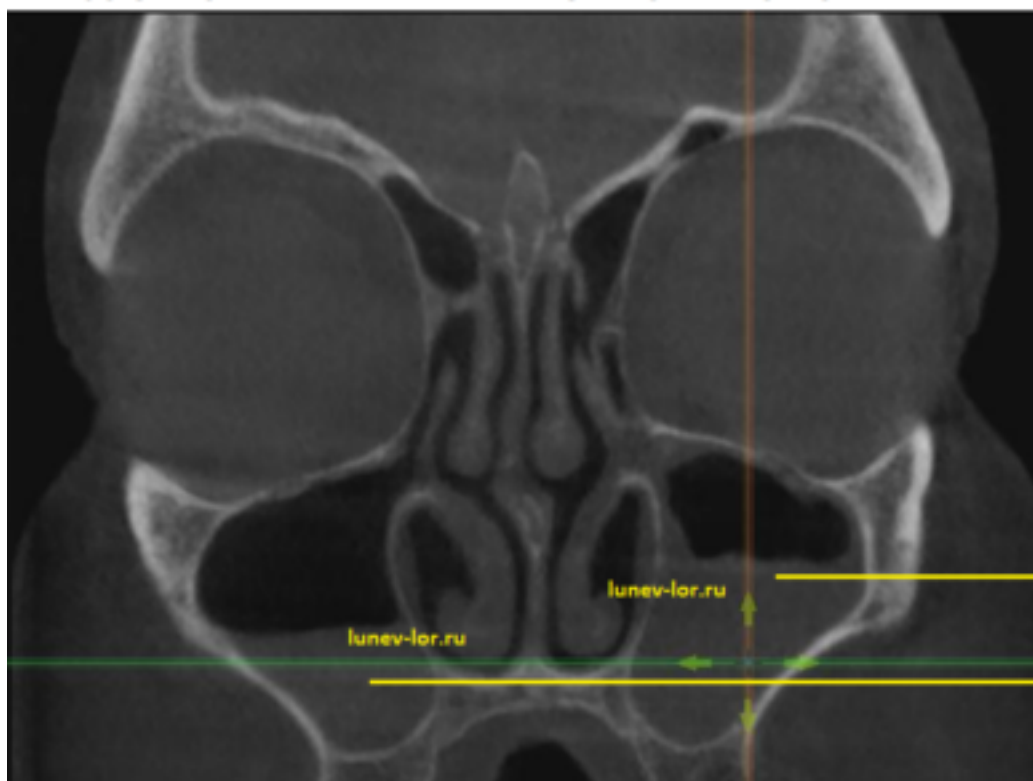
### 3. Результаты обследования

#### 3.1. Рентгенография околоносовых пазух в носо-подбородочной проекции



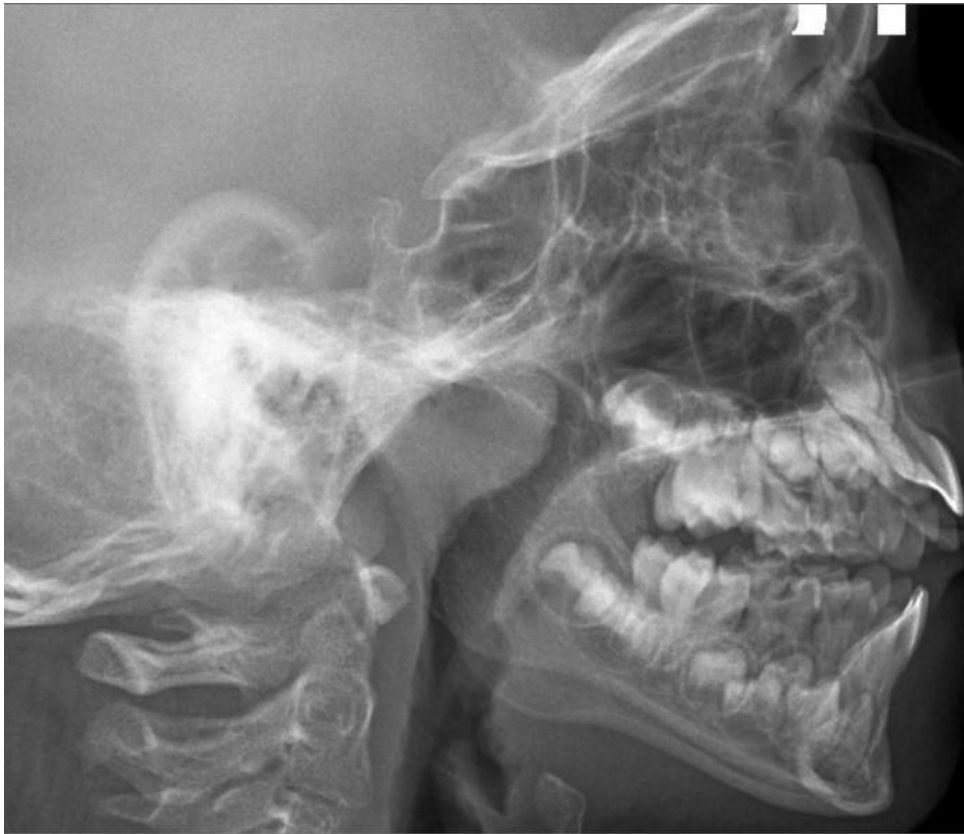Рентгенография околоносовых пазух в носо-подбородочной проекции

### 3.2. КТ околоносовых пазух



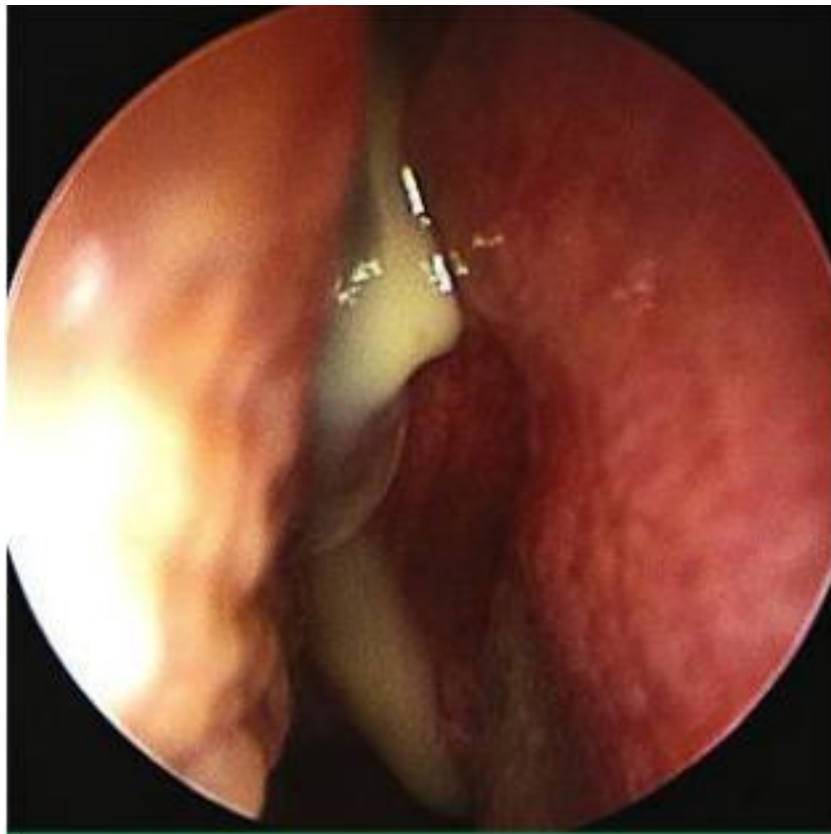
КТ околоносовых пазух

### 3.3. Рентгенография носоглотки в боковой проекции



Рентгенография носоглотки в боковой проекции

### 3.4. Передняя риноскопия



Передняя риноскопия

## 2. Диагноз

## 2. Вопрос

На основании жалоб, данных анамнеза, клинического осмотра и инструментальных методов обследования данному больному можно поставить диагноз Острый

**1. верхнечелюстной синусит с 2 х сторон. Искривление перегородки носа**

2. правосторонний фронтит

3. правосторонний сфеноидит. Вазомоторный ринит

4. этмоидит. Гипертрофический ринит

**Правильный ответ: верхнечелюстной синусит с 2 х сторон. Искривление перегородки носа**

Критерии диагноза:

Клинические данные (затруднение носового дыхания, выделения слизисто - гнойного характера из обеих половин полости носа, головную боль, повышение температуры тела до 38,5°C, снижение обоняния, боль в области верхней челюсти с 2х сторон).

Отсутствие данных за альтернативные диагнозы (консультация врачом-стоматологом).

Данные передней риноскопии (слизистая оболочка полости носа гиперемирована, резко отечна, носовые ходы сужены, в среднем и общем носовых ходах слизисто – гнойное отделяемое. Остальные ЛОР органы без особенностей.

Данные рентгенографии: горизонтальный уровень жидкости в правой и левой в/ч пазухе.

(1)

Клинические рекомендации МЗ РФ Острый синусит, 2016 год, раздел 2, пункт 2.1., 2.2., 2.4.

## 5. Диагноз

**5.1. Острый верхнечелюстной синусит с 2 х сторон. Искривление перегородки носа**

## 3. Вопрос

У данного пациента \_\_\_\_ форма заболевания

1. тяжелая

2. персистирующая

**3. среднетяжелая**

4. легкая

**Правильный ответ: среднетяжелая**

Согласно условию задачи: температура тела не выше 38С, выраженные симптомы риносинусита (заложенность носа, выделения из носа, снижение обоняния), ощущение тяжести в проекции околоносовых пазух ,отсутствие внутричерепных или орбитальных осложнений.

Острый синусит. Клинические рекомендации Министерства здравоохранения Российской Федерации, 2016

(1)

Национальная медицинская ассоциация оториноларингологов «Острый синусит», 2016 г., раздел 1, пункт 1.5.

## 3. Лечение

## 4. Вопрос

Консервативное лечение у данной пациентки заключается в приеме внутрь

1. иммуномодуляторов
2. антагонистов лейкотриеновых рецепторов
3. системных глюкокортикостероидов

#### 4. системных антибактериальных препаратов

**Правильный ответ: системных антибактериальных препаратов**

Антибактериальная терапия показана при среднетяжелой, тяжелой форме острого синусита, исходя из предполагаемого ведущего бактериального возбудителя или их комбинации.

Острый синусит. Клинические рекомендации Министерства здравоохранения Российской Федерации, 2016

(1)

Национальная медицинская ассоциация оториноларингологов «Острый синусит», 2016 г., раздел 3, пункт 3.1.

## 5. Вопрос

Пациентке показано назначение

1. амоксициллина/клавулановой кислоты 0,775/0,125 г 2 раза в сутки 7 - 10 дней
2. метронидазола 0,5 г 3 раза в сутки
3. ципрофлоксацина 500 мг 2 раза в день
4. кларитромицина 0,5 г 2 раза в сутки

**Правильный ответ: амоксициллина/клавулановой кислоты 0,775/0,125 г 2 раза в сутки 7 - 10 дней**

В данном случае предпочтение в назначении антибактериального препарата, должно отдаваться препаратам, обладающим быстрыми бактерицидными эффектами воздействия.

Острый синусит. Клинические рекомендации Министерства здравоохранения Российской Федерации, 2016

(1)

Национальная медицинская ассоциация оториноларингологов «Острый синусит», 2016 г., раздел 3, пункт 3.1.

## 6. Вопрос

Из местной терапии пациентке рекомендовано проведение

1. терапии с препаратами микронизированной целлюлозы
2. терапии антагонистами гистаминовых H1-рецепторов
3. элиминационно-ирригационной терапии
4. ингаляций препаратами на основе масляных капель

**Правильный ответ: элиминационно-ирригационной терапии**

Промывание полости носа изотоническими солевыми растворами для элиминации вирусов и бактерий включено в лечение острых риносинуситов как отечественными, так и зарубежными рекомендательными документами.

Острый синусит. Клинические рекомендации Министерства здравоохранения Российской Федерации, 2016

(1)

Национальная медицинская ассоциация оториноларингологов «Острый синусит», 2016 г., раздел 3, пункт 3.1.

## 7. Вопрос

Промывание полости носа для частичной разгрузки соустьев околоносовых пазух у данной пациентки необходимо проводить

1. минеральной водой
2. изотоническим раствором
3. гипотоническим раствором

### 4. гипертоническим раствором

**Правильный ответ: гипертоническим раствором**

За счет явления осмоса при промывании полости носа гипертоническими растворами возможна частичная разгрузка соустьев. Для этих целей могут быть использованы слабые гипертонические растворы морской воды. Следует, однако, помнить, что эти препараты необходимо применять только в остром периоде и максимальная продолжительность лечения составляет согласно инструкциям по применению 5–7 дней.

Острый синусит. Клинические рекомендации Министерства здравоохранения Российской Федерации, 2016

(1)

Национальная медицинская ассоциация оториноларингологов «Острый синусит», 2016 г., раздел 3, пункт 3.1.

## 8. Вопрос

Временной интервал использования пациенткой данной терапии составляет + \_\_\_\_\_ + дня/дней

1. 1-2
2. 10-15

### 3. 5-7

4. 30

**Правильный ответ: 5-7**

За счет явления осмоса при промывании полости носа гипертоническими растворами возможна частичная разгрузка соустьев. Для этих целей могут быть использованы слабые гипертонические растворы морской воды. Следует, однако, помнить, что эти препараты необходимо применять только в остром периоде и максимальная продолжительность лечения составляет согласно инструкциям по применению 5–7 дней.

Острый синусит. Клинические рекомендации Министерства здравоохранения Российской Федерации, 2016

(1)

Национальная медицинская ассоциация оториноларингологов «Острый синусит», 2016 г., раздел 3, пункт 3.1.

## 9. Вопрос

Данной пациентке в качестве дополнительного лечения показано проведение

### 1. диагностической пункции верхнечелюстных пазух

2. установки катетера в синус на срок 5-7 суток
3. трепанопункции синуса
4. правосторонней эндоскопической гайморотомии

**Правильный ответ: диагностической пункции верхнечелюстных пазух**

В некоторых случаях пункция и промывание пораженной пазухи позволяют ликвидировать блокаду ее естественного соустья. Считают, что регулярное удаление экссудата при гнойном синусите защищает от протеолиза факторы местного иммунитета и в 2-3 раза повышает содержание иммуноглобулинов и комплемента в пораженной пазухе, стимулируя механизмы местной антибактериальной защиты.

Острый синусит. Клинические рекомендации Министерства здравоохранения Российской Федерации, 2016

(1)

Национальная медицинская ассоциация оториноларингологов «Острый синусит», 2016 г., раздел 3, пункт 3.2.

## 10. Вопрос

Из группы муколитических препаратов пациентке следует рекомендовать препараты

1. бромгексина гидрохлорида
2. амброксола гидрохлорида

**3. ацетилцистеина**

4. карбоцистеина

**Правильный ответ: ацетилцистеина**

Только вещества, содержащие свободные SH-группы, способны оказывать прямое муколитическое действие и за счет прямого действия на слизь обладают наиболее быстрым муколитическим эффектом. Ацетилцистеин\*\* обладает прямым муколитическим эффектом, разрывая цепочки мукопротеиновой слизи. Помимо прямого муколитического действия ацетилцистеин обладает еще антиоксидантным, детоксикационным и противовоспалительным эффектами, что важно при лечении синусита. Препараты ацетилцистеина входят в современные российские стандарты терапии острых и хронических синуситов.

Острый синусит. Клинические рекомендации Министерства здравоохранения Российской Федерации, 2016

(1)

Национальная медицинская ассоциация оториноларингологов «Острый синусит», 2016 г., раздел 3, пункт 3.1

## 11. Вопрос

К критериям эффективности проводимой терапии через 48-72 часа от ее начала относят

1. нормализацию рентгенологической картины, а также нормализацию данных бактериологического исследования отделяемого из придаточной пазухи носа
- 2. положительную динамику основных симптомов синусита и общего состояния больного**
3. отсутствие патологии на ультразвуковом исследовании (УЗИ) околоносовых пазух
4. нормализацию показателей развернутого клинического анализа крови и общего анализа мочи, а также основных показателей биохимического анализа крови

**Правильный ответ: положительную динамику основных симптомов синусита и общего состояния больного**

Критериями эффективности лечения являются, в первую очередь, динамика основных симптомов синусита (локальной боли или дискомфорта в проекции пораженного синуса, выделений из носа, температуры тела) и общего состояния больного. При отсутствии заметного клинического эффекта в течение трех дней, не дожидаясь окончания курса терапии, следует поменять препарат.

Острый синусит. Клинические рекомендации Министерства здравоохранения Российской Федерации, 2016

(1)

Национальная медицинская ассоциация оториноларингологов «Острый синусит», 2016 г., раздел 3, пункт 3.1.

## 12. Вопрос

Оценку эффективности антибактериальной терапии у данной пациентки следует оценивать через

1. 5 дней

**2. 72 часа**

3. 10 дней

4. 24 часа

**Правильный ответ: 72 часа**

При отсутствии заметного клинического эффекта в течение трех дней, не дожидаясь окончания курса терапии, следует поменять назначенную ранее терапию.

Острый синусит. Клинические рекомендации Министерства здравоохранения Российской Федерации, 2016

(1)

Национальная медицинская ассоциация оториноларингологов «Острый синусит», 2016 г., раздел 3, пункт 3.1.